



透析患者を受け持ったら、ズバリこう診る・管理する!

# 若手医師 のための 透析診療のコツ

[編集]

浜松医科大学附属病院血液浄化療法部准教授

**加藤明彦**

+

BEAM(Bunkodo Essential & Advanced Mook)編集委員会

## 3 透析アミロイドーシスを知る

### Essence!

- ①長期透析患者の関節痛、四肢神経障害の訴えがあるときは注意を！
- ②血中 $\beta_2$ -ミクログロブリン( $\beta_2$ -MG)を抑えることが症状の緩和、進行の抑制につながる。重症例は整形外科にコンサルトを！

### I アミロイドーシス (amyloidosis) とは？

難溶性の細胞線維蛋白であるアミロイド蛋白が沈着することで、全身各臓器においてさまざまな機能障害を引き起こす症候群である。前駆物質の違いから15種類のアミロイド蛋白が知られており、沈着部位の分布、それに基づく臨床症状はアミロイド蛋白の種類によって異なる。全身諸臓器にアミロイドが沈着する全身性アミロイドーシスと、ある臓器に局限した沈着を示す限局性アミロイドーシスとに分類される。

### II $\beta_2$ -ミクログロブリン ( $\beta_2$ -microglobulin : $\beta_2$ -MG) とは？

分子量 11,815 Da の低分子量蛋白である。主要組織適合抗原 (HLA) class I の L 鎖として、さまざまな細胞の表面に発現している。 $\beta_2$ -MG は血清、尿、髄液など体液全般に存在しており、低分子量のため、血中 $\beta_2$ -MG の95%が糸球体基底膜を通過する。そしてそのほとんどが近位尿細管から再吸収され、尿細管上皮で分解される。このように $\beta_2$ -MGは腎臓で主に処理され、肝臓では処理されない。また $\beta_2$ -MGの体内での合成速度は透析による除去速度を上回るため、腎機能正常者の血清濃度が0.8~1.8 mg/Lであるのに対し、腎不全患者では30~70 mg/Lと健常者の約10~50倍になる<sup>1)</sup>。

### III 透析アミロイドーシス (dialysis related amyloidosis : DRA) とは？

長期透析患者の関節周囲の骨・軟骨・滑膜・靭帯に $\beta_2$ -MGを前駆物質とするアミロイド

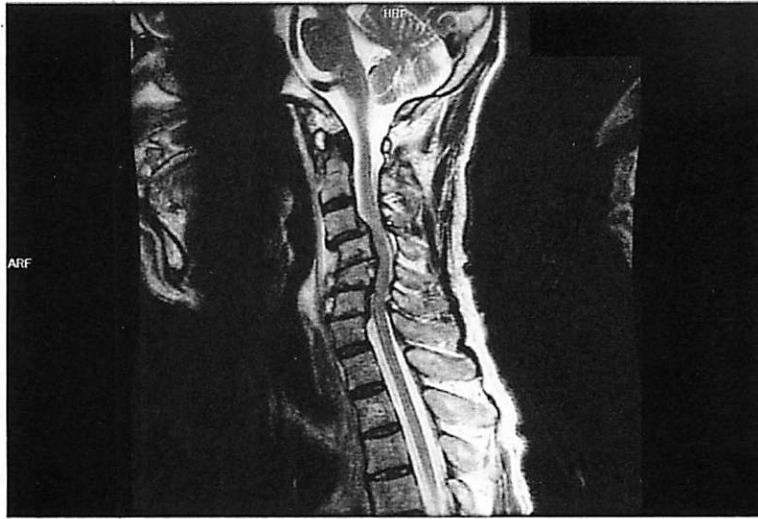


図1 透析歴7年の70歳男性のX線像  
破壊性脊椎症によりC4, 5, 6が変形し、脊髄が圧迫されている。

蛋白の $A\beta_2$ -MGが沈着する全身性アミロイドーシスである。長期に及ぶ透析歴が発病の重要な因子であり、一般的には15年以上の透析歴を有する患者でみられるが、透析導入から3~5年でみられる症例もある。

アミロイド沈着は内臓にも認めるが、関節周囲に比べ軽度であり、またそれによる臨床症状を起こすことはまれである。 $A\beta_2$ -MG沈着が初期に出現する部位が機械的な負荷がかかりやすい頸椎椎間板、続いて腰椎椎間板であることから、機械的な負荷と $A\beta_2$ -MG沈着の関連が疑われている。重症例ではアミロイド沈着の周囲にマクロファージや多核巨細胞の集積を認め、これらの細胞が炎症反応を起こしているとされる。またアミロイドの沈着量と炎症の度合いに相関性が認められる。アミロイド沈着による直接的な神経圧迫、もしくはアミロイド沈着に伴う炎症によるとされる骨融解、破壊による神経圧迫で以下のような臨床症状を呈する。

## 1 手根管症候群

アミロイド沈着物による正中神経の圧迫症状であり、第1~第3指および第4指橈側のしびれが生じる。進行すると疼痛や母指球筋や母指対立筋の萎縮がみられるようになる。治療は手根管開放術である。

## 2 破壊性脊椎症

単純X線画像で脊椎間腔の狭小化、椎体の骨浸食、嚢胞を認め、骨棘形成は乏しい。下部頸椎に好発する(図1)。進行すると神経根を圧迫し、神経症状を呈する。治療は前方固定術、椎弓切除術である。

### 3 骨嚢胞

手根骨、橈骨および尺骨遠位端、上腕骨骨頭、大腿骨頸部・骨頭、尺根骨などに出現する。加重のかかる関節では病的骨折を起こしうる。

一般的に DRA は病歴、臨床症状、画像所見から診断される。根本的な予防法は確立されておらず重症な臨床症状を呈するものは直接血液灌流型  $\beta_2$ -MG 吸着器 (LiXeLLe™, カネカメディックス) の使用、もしくは外科的治療の適応となる。外科的治療の後もアミロイド沈着は持続するため再発を繰り返すことが多い。

近年、DRA の発症頻度は低下している印象がある。その背景にはハイパフォーマンス膜の普及による  $\beta_2$ -MG や中分子物質の除去があると思われるが、近代的疫学調査での裏づけはない。



#### 直接血液灌流型 $\beta_2$ -MG 吸着器 (LiXeLLe™)

LiXeLLe™ のカラムの中には、平均粒径約 500  $\mu\text{m}$  の多孔質球状物質であるセルロースビーズが充填されている。セルロースビーズの孔内には孔径以下の小分子量蛋白しか入れない。またセルロースビーズの表面は疎水性になっており、疎水性の部分同士は接着する性質があるため、小分子で疎水性部分が多い  $\beta_2$ -MG が吸着される。容量が 150 mL, 250 mL, 350 mL の 3 種類あるが、一般的には 350 mL のカラムをダイアライザーの上流に直列に接続して使用する。循環動態が不安定な患者に対してはそれに応じて容量の少ないカラムを選ぶ。

保険適用は関節痛を伴う透析アミロイド症であり、

- ①手術または生検により、 $\beta_2$ -MG によるアミロイド沈着が確認されている
- ②透析歴が 10 年以上であり、以前に手根管開放術を受けている
- ③画像診断により骨嚢胞像が認められる

のいずれの要件も満たしている血液透析患者に対して 1 年を限度に算定される。症状が再発した場合は②、③を満たせばまた 1 年を限度に算定される。使用により関節の痛み、こわばり症状、ADL の改善が得られる。

#### 文献

- 1) 黒川 清監修：透析患者の検査値の読み方 改訂第 2 版。日本メディカルセンター、2007。
- 2) Koda Y : Switch from conventional to high-flux membrane reduces the risk of carpal tunnel syndrome and mortality of hemodialysis patients. *Kidney Int* 52 : 1096-1101, 1997.
- 3) Ohashi K : Pathogenesis of  $\beta_2$ -microglobulin amyloidosis. *Pathology International* 51 : 1-10, 2001.
- 4) 下条文武ほか：透析アミロイドーシスに対する直接血液灌流型  $\beta_2$ -M 吸着器 (BM-01) の臨床評価。腎と透析 37 : 749-756, 1994.

(土田陽平・成田一衛)

検印省略

---

BEAM (Bunkodo Essential & Advanced Mook)  
 透析患者を受け持ったら、ズバリこう診る・管理する！  
**若手医師のための**  
**透析診療のコツ**  
 定価 (本体4,200円 + 税)

---

2011年9月16日 第1版 第1刷発行

編者 かとうあきひこ  
加藤明彦

BEAM (Bunkodo Essential & Advanced Mook) 編集委員会

発行者 浅井 宏祐

発行所 株式会社 文光堂

〒113-0033 東京都文京区本郷 7-2-7

TEL 東京 (03) 3813-5478 (営業)

東京 (03) 3813-9591 (編集)


©加藤明彦・BEAM 編集委員会, 2011

印刷：広研印刷

Printed in Japan

乱丁、落丁の際はお取り替えいたします。

ISBN978-4-8306-8144-8

- 
- ・本書の複製権・上映権・譲渡権・翻訳権・翻案権・送信にかかわる権利・電子メディア等で利用する権利は、株式会社文光堂が保有します。
  - ・本書を無断で複製する行為（コピー、スキャン、デジタルデータ化など）は、私的使用のための複製など著作権法上の限られた例外を除き禁じられています。大学、病院、企業などにおいて、業務上使用する目的で上記の行為を行うことは、使用範囲が内部に限られるものであっても私的使用には該当せず、違法です。また私的使用に該当する場合であっても、代行業者等の第三者に依頼して上記の行為を行うことは違法となります。
  - ・ <財団法人著作権管理機構 委託出版物>  
 本書を複写（コピー）される場合は、そのつど事前に財団法人著作権管理機構（電話 03-3513-6969, FAX 03-3513-6979, e-mail: info@jcopy.or.jp）の許諾を得てください。