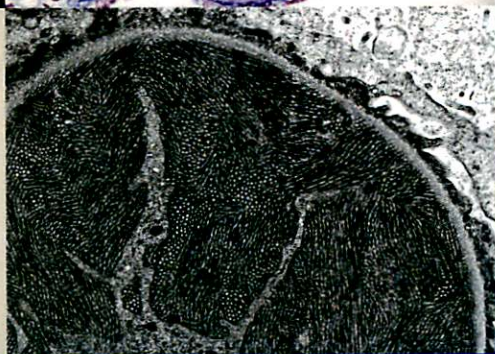
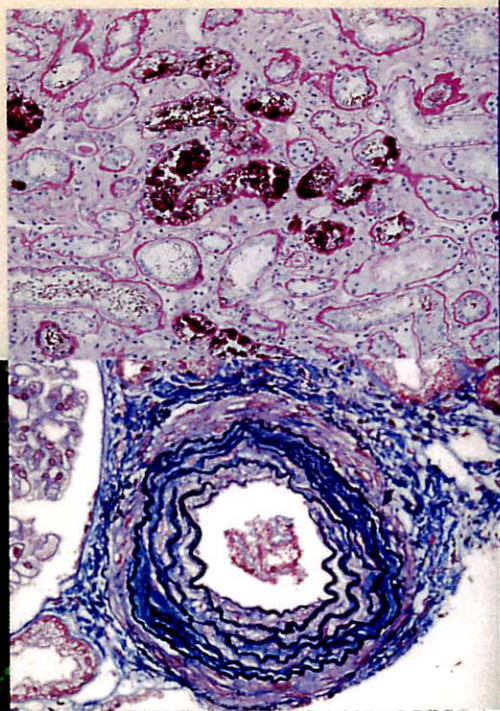
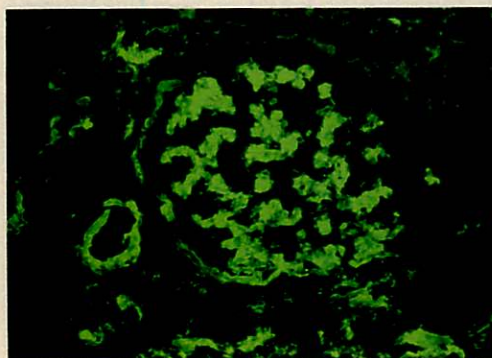


腎生検 プラクティカルガイド

より深い臨床診断へのアプローチ

編集

西 慎一



72歳女性，尿蛋白・全身浮腫で血液透析導入（C型肝炎合併）

症例提示

- 症 例 72歳，女性。
- 既往歴 28歳ごろに輸血歴あり，40歳時に大腸癌手術。
- 家族歴 特記事項なし。
- 職 歴 無職。

【現病歴】

45歳時に慢性C型肝炎を指摘された。昨年の4月下旬からペグインターフェロン- α （PEG-INF- α ）とリバビリンの併用療法が開始され，昨年の8月上旬以降，rt-PTC法にてHCV-RNAは陰性化した。このころ初めて蛋白尿（+）を指摘された。8月下旬に貧血のため，リバビリンが中止された。その後蛋白尿は（-）～（+）を推移していた。本年1月下旬から浮腫が出現し，外来で全身浮腫と尿蛋白（3+）が認められたため，精査のため2月4日に内科に入院した。

入院後，骨髓抑制と発熱が認められたため，PEG-INF- α が中止された。全身浮腫の遷延と急速な尿量減少が認められたため，2月19日から血液透析が開始された。また血中クリオグロブリンが陽性だったため，3月11日から4週間に計5回のクライオフィルトレーションが行われた。3月15日からシクロスポリン100mgの内服が開始され，4月7日を最後に血液透析から離脱した。遷延する尿蛋白の原因検索のために，4月26日に経皮的腎生検が施行された。

【入院時身体所見】

身長140cm，体重37.8kg，体温37.8°C。血圧158/95mmHg，脈拍76/分（整）。眼瞼結膜：貧血あり，眼球結膜：黄疸なし。頸部：表在リンパ節触知せず，甲状腺異常なし。胸部：心雑音なし，呼吸音：清。腹部：手術創あり，腸雑音なし，血管雑音なし，肝脾触知せず。皮膚所見：紫斑なし。全身浮腫あり。神経症状：下腿にしびれあり。胸部X線：軽度心拡大あり。単純CT：両側胸水，腹水，心嚢水貯留。脂肪織は浮腫状。胆石あり。両腎，肝，脾，脾は異常なし。腹部超音波：右腎：皮質のエコーレベルやや上昇。左腎：嚢胞あり。腎萎縮なし，水腎症なし。肝，脾，脾は異常なし。

【入院時検査所見】

RBC $218 \times 10^4 / \mu\text{L}$ ，Ht 21.7%，Hb 7.3 g/dL，WBC $1,600 / \mu\text{L}$ ，Plt $41,000 / \mu\text{L}$ ，尿蛋白（3+），1日尿蛋白量2.2g，Bence-Jones protein- κ （+），U-RBC 5-9/hpf，硝子円柱10~19/lpf，顆粒円柱1~4/lpf，S-Cr 1.54 mg/dL，BUN 45.6 mg/dL，eGFR 18.32 mL/min/1.73m²，TP 4.9 g/dL，Alb 63.8%（3.1 g/dL）， α_1 -GI 4.8%， α_2 -GI 8.9%， β -GI 9.6%， γ -GI 13.8%，IgG 774 mg/dL，IgA 92 mg/dL，IgM 70 mg/dL，IgM- κ type（+），C3 56 mg/dL，C4 < 5.0 mg/dL，CH50 16.2 U/mL，TC 214 mg/dL，TG 153 mg/dL，LDL-C 108 mg/dL，HDL-C 69 mg/dL，AST 65 IU/L，ALT 28 IU/L，ALP 394 IU/L，LDH 363 IU/L，D-Bil 0.54 mg/dL，I-Bil 0.26 mg/dL，ferritin 3,970 ng/mL，HBV（-），HCV Ab（+）RNA（-），抗核抗体（-），抗DNA抗体（-），P-ANCA（-），クリオグロブリン（+），CRP 1.64 mg/dL，HbA1c 5.0%（NGSP値）。

組織所見解説と診断

【光顕所見】 (図1)

標本は2本で、皮質：髄質は1:2、糸球体は4個観察でき、全節性硬化糸球体と虚脱糸球体が1個ずつみられる。

低倍の観察で、皮質部の1/3程度に間質の線維化と尿細管の萎縮が確認できる(図1:1段目Elastica Masson-Trichrome染色(Goldner変法)×40)。メサンギウム領域と係蹄内には、多核球や小型の炎症細胞が多数浸潤し、分葉化してみえる。8時方向の糸球体内は、eosin好性の均一な物質で占められている。糸球体右下に見える細動脈は、中膜がやや肥厚している(図1:2段目左、HE染色×300)。メサンギウム領域にPAM陽性のメサンギウム基質はほとんどみられずメサンギウム融解像を呈している。糸球体毛細血管基底膜とメサンギウム領域との接合部が外れている。糸球体基底膜の二重化も全節性にみられる(図1:2段目右、PAM染色×500)。

3時と8時方向の糸球体毛細血管腔内にPAS陽性の巨大な物質がみられる(図1:3段目左、PAS染色×500)。二重化した糸球体基底膜の内皮側にMasson陽性の沈着物が観察できる。

9時から10時の係蹄ではPAM陽性の糸球体基底膜が非常に薄くみえる。同部位には明赤色のフィブリンが析出し、周囲のBowman腔には細胞性半月体がみられる(図1:3段目右、PAM Masson-Trichrome染色変法×500)。

一部の近位尿細管上皮細胞は腫大し、空胞変性がみられる(図1:4段目左、PAM Masson-Trichrome染色変法×200)。アミロイド沈着は確認できない。(図1:4段目右、direct fast scarlet染色×50)。

【蛍光抗体法所見】 (図2)

被膜を含む標本中に4個の糸球体を観察した。メサンギウム領域の一部には、IgMとκ鎖、C3cの均一あるいは粗大顆粒状の沈着がみられる。糸球体基底膜にはIgMとC3cが細顆粒状あるいは線状に全節性にみられる。さらに一部の糸球体基底膜では、IgM、IgG、κ鎖、C3cが、開大した内皮細胞下腔に染み込むように、均一に強く染まっている。フィブリノゲンは、メサンギウム領域と糸球体基底膜に広範囲に陽性である。尿細管、間質、血管には明らかな陽性所見はみられない。

【電顕所見】 (図3)

メサンギウム基質が融解したメサンギウム領域と糸球体毛細血管内に、多くの単核球が浸潤している。糸球体基底膜は菲薄化している。内皮細胞は腫大し、内皮細胞下腔が開大しているが、メサンギウム間入はみられない。糸球体足細胞の足突起が消失している。傍メサンギウム領域や内皮細胞下腔に沈着物がみられるが、上皮細胞下腔や糸球体基底膜内にはみられない(図3:上段左×2,000)。沈着物の多くは20~30nmの微細構造を呈している。(図3:上段右×10,000)。一部の係蹄には血栓様の均一な物質と、微細構造を持つ沈着物が充満している(図3:下段左×3,000、図3:下段右×2,000)。

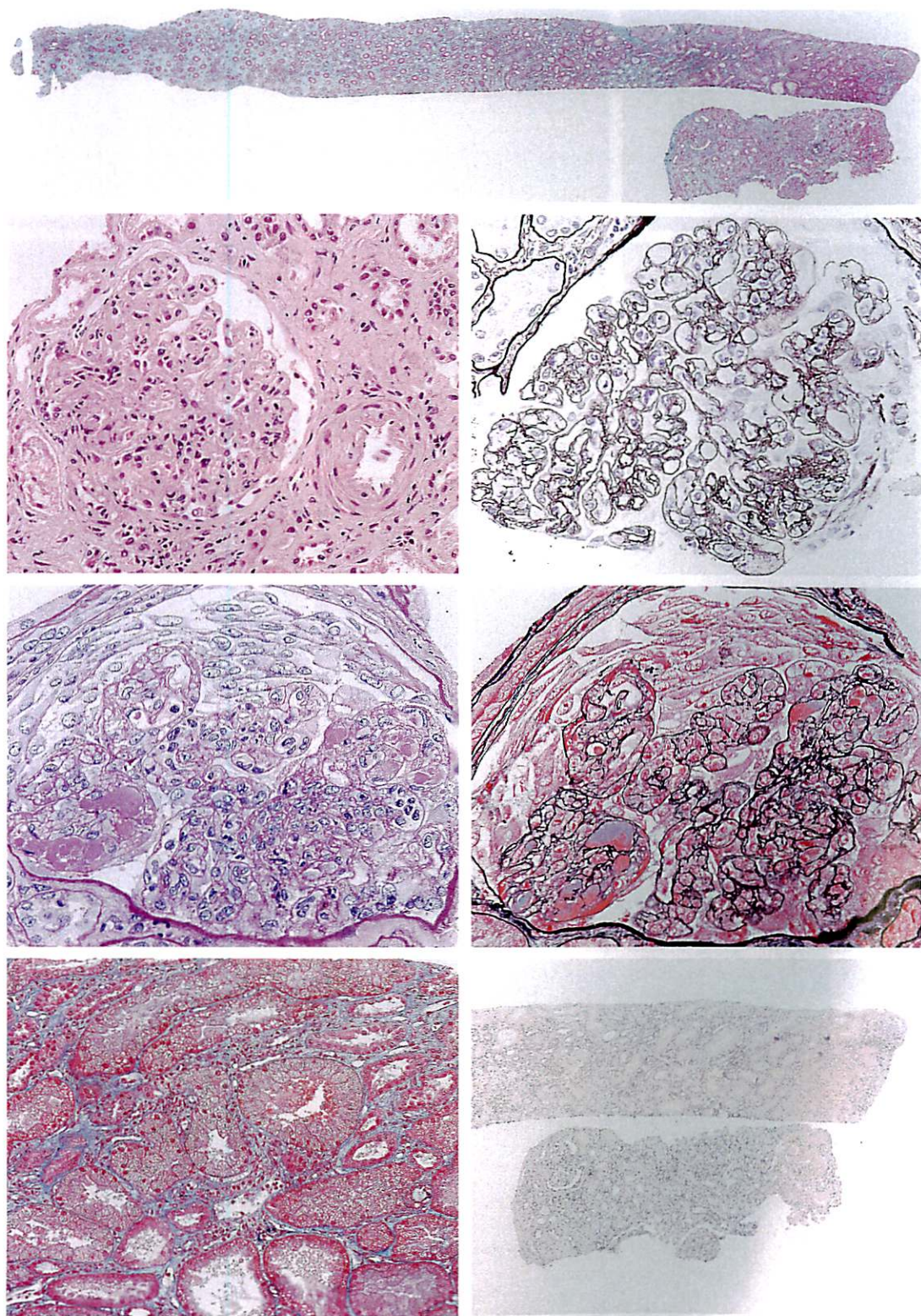


図 1 光顕所見

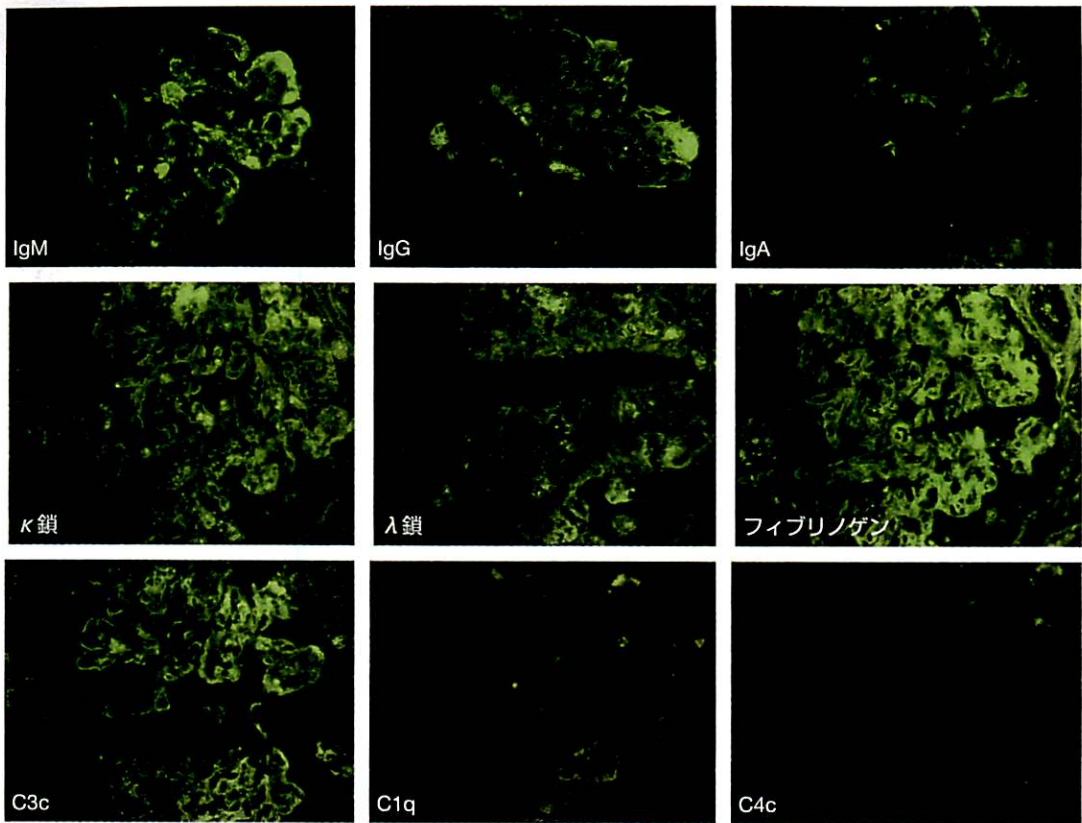


図2 蛍光抗体法所見 (×400)

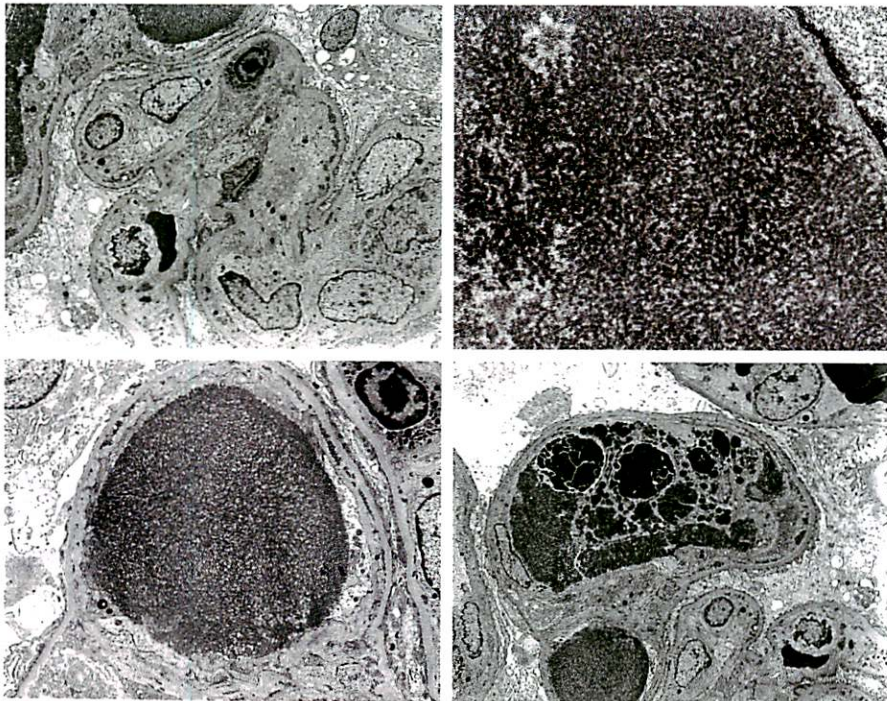


図3 電顕所見

表 1 クリオグロブリン腎症の分類

分類の要素	クリオグロブリン腎症			
	I 型	II 型	III 型	
免疫グロブリン	単クローン性	IgM	○	
		IgG 軽鎖 κ	○ △ κ	
	多クローン性	IgM IgG	○ ○	○ ○
リウマトイド因子活性			○	○
基礎疾患	リンパ増殖性疾患		○	○
	Waldenström's マクログロブリン血症		○	
	単クローン性γグロブリン血症		○	
	膠原病（Sjögren 症候群，SLE など）		○	○
	ウイルス感染症（HCV，HBV，EBV など） 特発性		○	○

【組織所見のまとめ】

光顕で，糸球体は全節性の管内細胞増多所見と糸球体基底膜の二重化により分葉化している。メサンギウム基質増加はない，内皮細胞下腔と糸球体毛細血管腔内に血栓様沈着物とがある，一部でフィブリンが析出し，細胞性半月体形成がみられる。アミロイド染色は陰性。

免疫染色では，免疫グロブリンは IgM が IgG より強く，軽鎖は κ 鎖，補体は C3c が陽性である。電顕で，沈着物には直径約 20～30 nm の微細構造がみられる。

【診 断】

● 臨床診断

- ・急性腎不全，C 型肝炎，クリオグロブリン血症，M 蛋白（IgM-κ）陽性，Bence-Jones 蛋白（κ type）陽性

● 組織診断

- ・ endocapillary and extracapillary proliferative glomerulonephritis with paramesangial, subendothelial, intra capillary organized deposits and thrombus
- ・ cryoglobulinemia associated nephropathy

クリオグロブリン血症は，クリオグロブリンを構成する免疫グロブリンの組成により表 1 のように分類される。クリオグロブリン血症の 25% 程度で腎症が発症するといわれるが，IgM-κ 沈着による II 型が最も多い。

表2 HCV 関連Ⅱ型クリオグロブリン腎症の治療

・抗ウイルス療法	IFN- α 、リバビリン
・免疫抑制療法	プレドニゾン、シクロホスファミド、リツキシマブ
・血漿交換療法	血漿交換（クライオフィルトレーション）

治療

無症状であれば治療の必要はない。HCV による場合は、INF- α や核酸アナログ製剤（リバビリン）、免疫抑制薬（リツキシマブなど）、ステロイドパルス療法や血漿交換療法の単独あるいは併用療法が行われる（表2）。

提示症例は、HCV 感染を基礎疾患としたⅡ型のクリオグロブリン腎症と思われる。HCV ウイルスは INF- α とリバビリンの併用療法により陰性化していた。急性腎不全に対して血液透析、血中クリオグロブリン除去を目的に5回のクライオフィルトレーションが行われ、腎症に対してシクロスポリン 100 mg の内服、副腎皮質ステロイド療法（メチルプレドニゾン 250 mg を3日間点滴後プレドニゾン 1日 30 mg 内服）が行われた。

これらの治療によって血中クリオグロブリンと CRP が陰性化し、血清補体価は正常化した。しかし1日 2.8 g の尿蛋白と、クリオグロブリンによる神経症状と思われる両下肢のしびれは遷延した。なお、低 γ グロブリン血症がみられたため、リツキシマブは使用されなかった。

P 222

腎生検プラクティカルガイドーより深い臨床診断へのアプローチ

2013年3月25日 発行


編集者 西 慎一
発行者 小立鉦彦
発行所 株式会社 南江堂
〒113-8410 東京都文京区本郷三丁目42番6号
☎(出版)03-3811-7426 (営業)03-3811-7239
ホームページ <http://www.nankodo.co.jp/>
振替口座 00120-1-149
印刷 横山印刷/製本 ブックアート

© Nankodo Co., Ltd., 2013

定価はカバーに表示してあります。
落丁・乱丁の場合はお取り替えいたします。

Printed and Bound in Japan
ISBN978-4-524-26986-0

本書の無断複写を禁じます。

 (社)出版者著作権管理機構 委託出版物

本書の無断複写は、著作権法上での例外を除き、禁じられています。複写される場合は、そのつど事前に、(社)出版者著作権管理機構(TEL 03-3513-6969, FAX 03-3513-6979, e-mail: info@jcopy.or.jp)の許諾を得てください。

本書をスキャン、デジタルデータ化するなどの複製を無許諾で行う行為は、著作権法上での限られた例外(「私的使用のための複製」など)を除き禁じられています。大学、病院、企業などにおいて、内部的に業務上使用する目的で上記の行為を行うことは私的使用には該当せず違法です。また私的使用のためであっても、代行業者等の第三者に依頼して上記の行為を行うことは違法です。