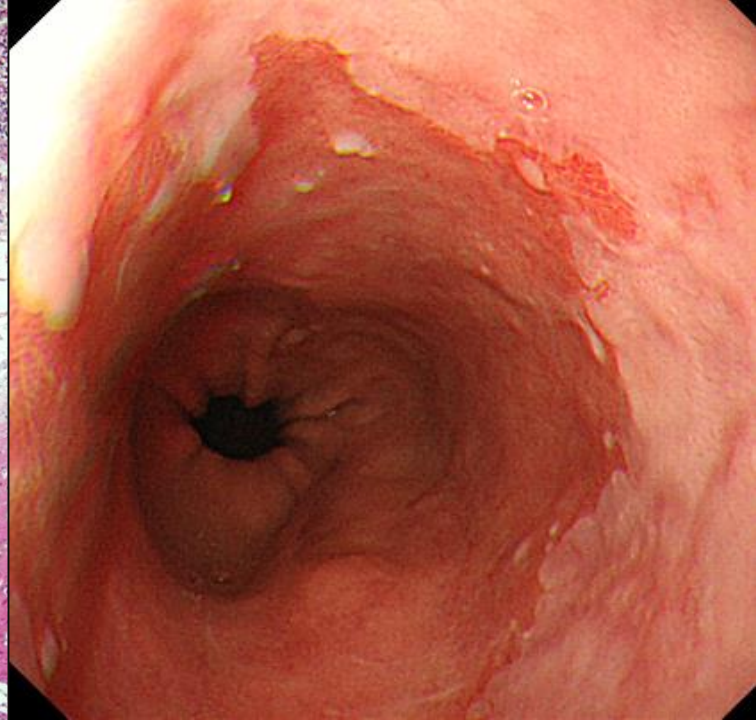
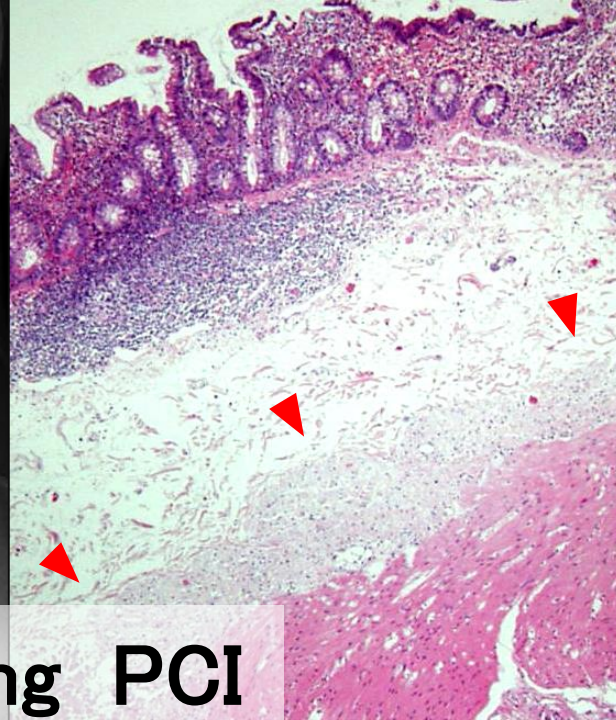
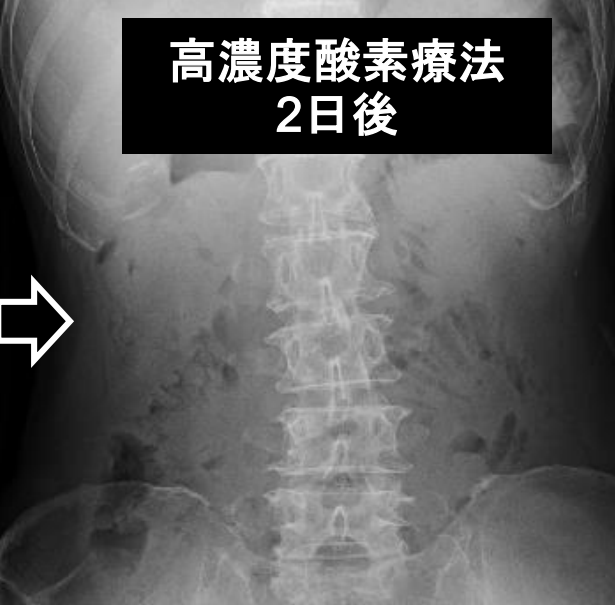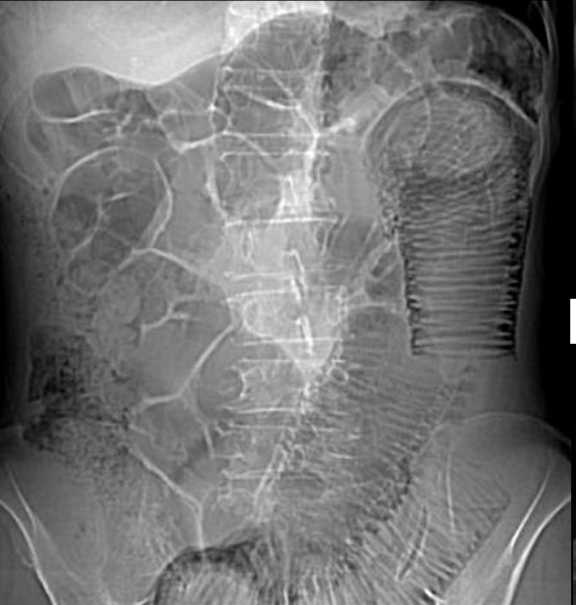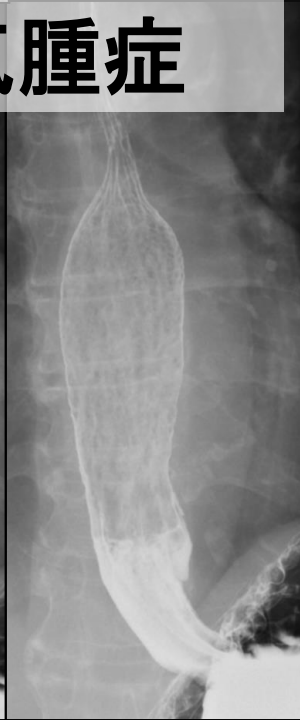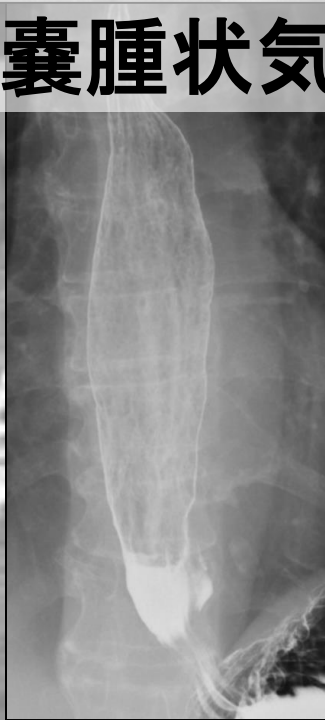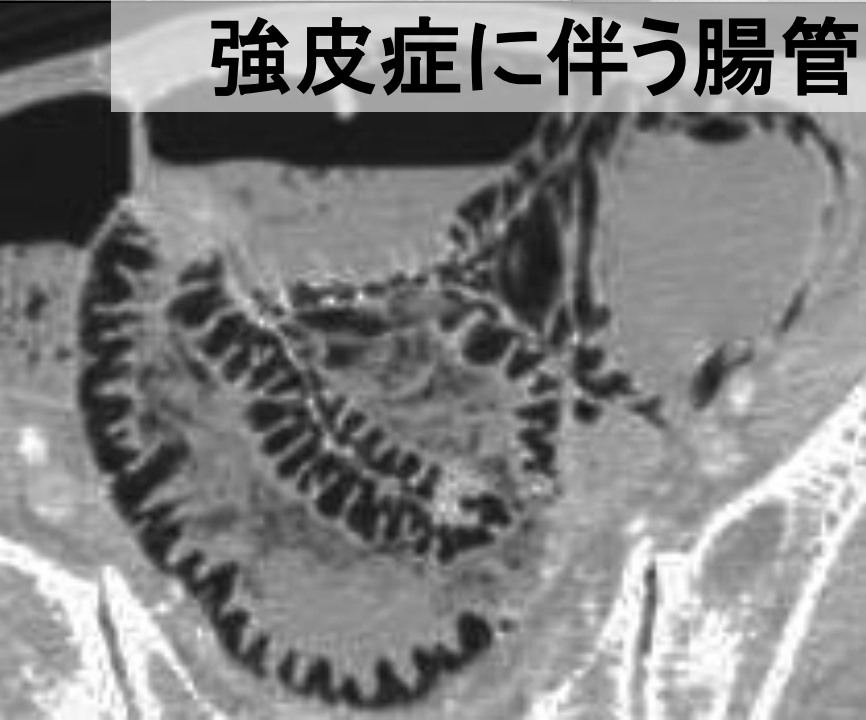


高濃度酸素療法  
2日後



PSS sine scleroderma showing PCI  
強皮症に伴う腸管囊腫状気腫症



食道  
入口部

食道内圧測定

LES

