

【消化管】

84 歳の女性。1 週間前から続く息切れ、ふらつき症状を主訴に循環器内科を受診したところ、Hb 4.7 g/dl の高度貧血を認めた。消化器内科に紹介され、貧血の治療と精査目的に入院した。

既往歴：大動脈弁狭窄症に対する弁置換術後、心房細動でワーファリン内服。

慢性腎臓病、糖尿病、高血圧

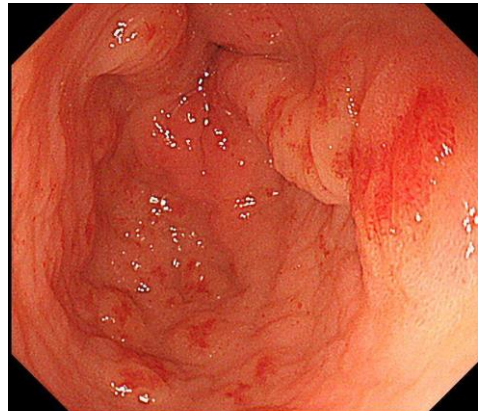
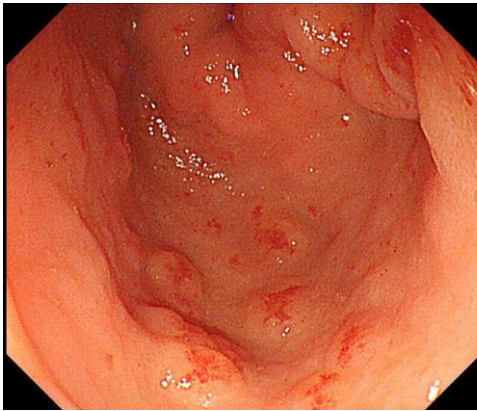
現症：身長 146.8 cm、体重 32.6 kg、体温 36.6 °C、脈拍数 82 bpm、血圧 107/48 mmHg、意識は清明。肝性脳症、黄疸を認めない。胸腹部に異常所見を認めない。神経学的所見なし。

血液所見：白血球 4160 / μ L、赤血球 133×10^4 / μ L、Hb 4.7 g/dL、血小板 6.4×10^4 / μ L。

血液生化学所見：AST 21 IU/L、ALT 10 IU/L、LDH 187 IU/L、ALP 139 IU/L、

γ GTP 15 IU/L、BUN 22 mg/dL、クレアチニン 1.3 mg/dL、血糖 115 mg/dL。

上部消化管内視鏡検査の画像を以下に示す。



問 1. 診断はどれか。

- a. 胃・食道静脈瘤
- b. 早期胃癌
- c. 胃・十二指腸潰瘍
- d. 胃前庭部毛細血管拡張症
- e. 萎縮性胃炎

問 2. 行うべき治療はどれか。

- a. *H.pylori* の除菌
- b. プロトンポンプ阻害薬内服
- c. 内視鏡的硬化剤注入療法(EIS)
- d. アルゴンプラズマ凝固法(APC)
- e. バルーンによる圧迫止血

【肝胆膵】

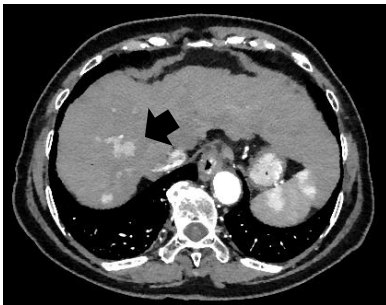
76歳の女性。アルコール性肝硬変の経過観察中に造影CTで肝臓に異常を指摘され、精査・治療目的に入院した。

生活歴：日本酒3合/日、喫煙10本/日を40年。

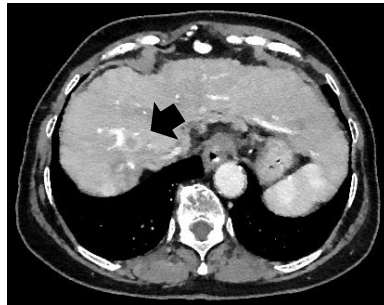
内服薬：アルコール性肝硬変に対し分岐鎖アミノ酸製剤を内服中。

現症：身長143cm、体重46.5kg、体温36℃、脈拍数78bpm、血圧104/66mmHg
意識は清明、肝性脳症、貧血、黄疸を認めない。胸腹部に異常所見を認めない。腹水なし。
血液所見：白血球2940/ μ L、赤血球 411×10^4 / μ L、Hb12.8g/dL、血小板 8.3×10^4 / μ L。
血液生化学所見：AST30IU/L、ALT14IU/L、LDH195IU/L、ALP211IU/L、
 γ -GTP23IU/L、T-Bil0.1mg/dL、D-Bil0.8mg/dL、ChE211IU/L、TP8.6g/dL、
Alb3.7g/dL、TG152mg/dL、TC187mg/dL、HDLコレステロール63mg/dL、LDLコレステロール105mg/dL、
BUN10mg/dL、クレアチニン0.61mg/dL、CRP0.06mg/dL、PT81%、血糖132mg/dL、HbA1c5.9%、AFP22ng/mL、PIVKAII83.1mAU/mL(基準40未満)

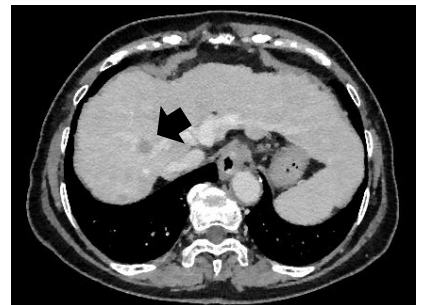
dynamic CT検査の画像を以下に示す。病変部は矢印で示した。



(動脈相)



(門脈相)



(平衡相)

問1. 現時点でこの患者をChild-Pugh分類項目に当てはめると何点か。

- a. 5点
- b. 7点
- c. 9点
- d. 11点
- e. 13点

問2. 診断はどれか。

- a. 肝血管腫
- b. 肝嚢胞
- c. 肝細胞癌
- d. 肝膿瘍
- e. 転移性肝癌

【解答】

【消化管】

問 1 : d 問 2 : d

胃前庭部毛細血管拡張症(Gastric antral vascular ectasia : GAVE)は、胃前庭部を中心に放射状に走行する発赤像を伴う毛細血管拡張症である。

【肝胆膵】

問 1 : a 問 2 : c