臨床問題

問題①　食道静脈瘤

70 歳の男性。心窩部痛精査目的に上部消化管内視鏡検査を行ったところ下部食道に静脈瘤が発見された。上部消化管内視鏡の画像（A）を以下に示す。元々肝障害で通院していたが、飲酒歴はない。食道静脈瘤の発赤はなく、活動性出血も認めない。身長 162 cm、体重 69 kg、体温 36.5 ℃、脈拍 70 /分、血圧 127/80 mmHg。意識清明で、眼瞼結膜に黄染は認めない。また腹部は平坦、軟で、肝・脾を触知しない。腹水の貯留を認めない。血液所見：赤血球 487×10^4/μL、Hb 14.7 g/dL、Ht 44%、白血球 5,890 /μL、血小板 13×10^4/μL、プロトロンビン時間 90 %（基準 80～120）。血液生化学所見：総蛋白 7.6 g/dL、アルブミン 3.8 g/dL、総ビリルビン 1.9 mg/dL、直接ビリルビン 0.7 mg/dL、間接ビリルビン 1.2 mg/dL、AST 131 U/L、ALT 84 U/L、γ-GTP 771 U/L（基準 8～50）、ALP-IFCC 183 U/L（基準 115～359）。

画像(A)

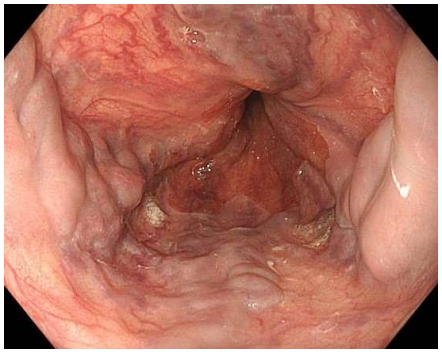

問１　この患者の食道静脈瘤の治療として最も適切なものはどれか。

a　ESD(endoscopic submucosal dissection)

b　EMR(endoscopic mucosal resection)

c　EIS(endoscopic injection sclerotherapy)

d　BRTO(balloon-occluded retrograde transvenous obliteration)

e　endoscopic balloon dilation

問２　この治療の合併症として最も起こる可能性が高いものはどれか。

a　esophageal ulcer

b　megaloblastic anemia

c　early dumping syndrome

d　late dumping syndrome

e　blind loop syndrome

問題② 早期胃癌 ESD

81 歳の男性。健診の胃バリウム検査で前庭部に隆起性病変を指摘され、上部消化管内視鏡検査を施行した。前庭部小弯に長径 60mm 程度の凹凸不整な粘膜を指摘され、生検で Group5（tub1）であった。上部消化管内視鏡で撮影した画像（A）を以下に示す。身長 150 cm、体重 60 kg、体温 36.5 ℃、脈拍 60 /分、血圧 123/59 mmHg。腹部は平坦、軟で、肝・脾を触知しない。血液所見：赤血球 422×10^4/μL、Hb 10.1 g/dL、Ht 31%、白血球 11,240 /μL、血小板 15×10^4 /μL。血液生化学所見：総蛋白 6.9 g/dL、アルブミン 2.7 g/dL、総ビリルビン 0.6 mg/dL、直接ビリルビン 0.1 mg/dL、間接ビリルビン 0.5 mg/dL、AST 15 U/L、ALT 6 U/L、γ-GTP 10 U/L（基準 8～50）、CEA 3.2 ng/mL（基準 5 未満）、CA19-9 20 U/mL（基準 37 未満）。

画像(A)

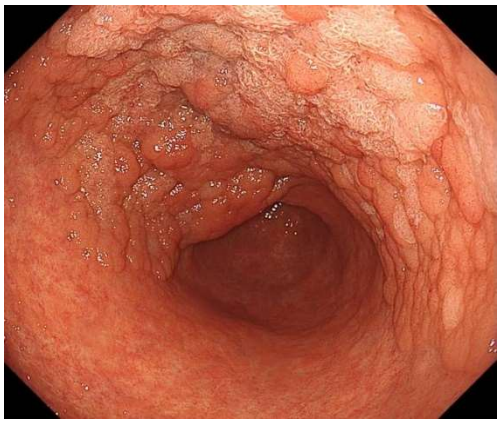

問１　この癌の肉眼型はなにか。

a 0-Ⅱa 型

b 0-Ⅱc 型

c 2 型

d 3 型

e 4 型

問２　最も適切な治療法はなにか。

a EMR(endoscopic mucosal resection)

b EIS(endoscopic injection sclerotherapy)

c ESD(endoscopic submucosal dissection)

d 噴門側胃切除術

e 化学放射線療法

臨床問題

① 解説

問 1

a,b はともに食道、胃、大腸における腫瘍の切除に用いる術式である。食道静脈瘤への適応はない。

c は正解である。EIS を適応できない条件として、高度肝障害（Child C,総 Bil≧4 mg/dL や Alb≧2.5 g/dL）,血小板≦2 万 /μL,DIC,腎機能低下などがあげられるが、本症例ではこのような条件には当てはまらないので、選択する治療法としては最も適切である。

d は胃静脈瘤に対する治療である。食道静脈瘤に対する治療法としては c のほうが適切である。

e は主に食道アカラシアなどに用いられる治療法である。食道静脈瘤への適応はない。

問 2

a が正しい。硬化剤による食道潰瘍は EIS 術後合併症のなかでも頻度の高いものである。

b,c,d,e はすべて胃切除に伴う合併症である。EIS 術後の合併症としては考えにくい。

② 解説

問 1

上部消化管内視鏡の画像から胃癌の肉眼分類を行う問題である。

a は正しい。0-Ⅱa 型は表面隆起型とも呼ばれ、画像上で複数の隆起状病変が確認できることから最も適切である。

b は誤り。0-Ⅱc 型は表面陥凹型と呼ばれ、病変の陥凹が見られるのが特徴であるが、画像からそのような病変を確認することはできない。

c は誤り。2 型は潰瘍限局型とも呼ばれ、病変の周堤が確認できるのが特徴であるが、そのような所見は見られない。

d は誤り。3 型は潰瘍浸潤型とも呼ばれ、崩れて不整となった周堤が病変の周囲に確認できるのが特徴であるが、そのような所見は見られない。

e は誤り。4 型はびまん浸潤型とも呼ばれ、胃全体の構造が不整となるのが特徴であるが、病変はあくまで限局性であり、不適切である。

問 2

a は誤り。EMR は早期胃癌の治療法であるが、適応条件として壁深達度が粘膜内癌であること、潰瘍がないこと、病変が分化型であり長径が 2cm 以下であることが挙げられる。本

症例は長径が 6cm 近くあり、EMR の適応からは外れている。
b は誤り。EIS は主に食道静脈瘤の治療として用いられる。早期胃癌に対する適応はない。
c は正しい。
d は誤り。本症例は前庭部の病変であるため、幽門側胃切除を行うことはあっても、噴門側胃切除術を行うことはない。
e は誤り。化学療法は切除不能進行例や再発例に用いられる。本症例のような早期胃癌に対して用いられる可能性は低い。また胃癌の放射線感受性は低く、骨転移などの疼痛緩和目的に使用されることはあるが、本症例のような早期胃癌の治療に対して用いられることはない。