74 歳男性. 前医で重症急性膵炎と診断され, 加療されていたが, 発熱が持続し, 腹部造影 CT 検査の結果,被包化膵壊死(WON)を認め, 治療目的に当院へ転院となった. 来院後, 血圧 73/46mmHg と低下, 皮膚がしっとりとしており, 冷汗著明であった. 乳酸リンゲル液の投与を開始. SpO_2 88%と低く, 酸素 3L マスク投与開始. ベッドサイドモニターを装着した. 意識はやや混濁, 会話は可能. 輸液負荷後も血圧 70-80mmHg 台と反応が見られない. 身長 160cm, 体重 58.5kg. 体温 38.6℃, 心拍数 120/分, 整. 呼吸数 25 回/分 白血球 23,210/μl, 赤血球 313 万, Hb 8.8g/dL, Ht 25.8%, 血小板 16 万, アルブミン 1.8g/dL, AST 90IU/L, ALT 81IU/L, LD 264IU/L, アミラーゼ 40U/L, クレアチニン 3.81mg/dL, 総ビリルビン 0.5mg/dL, CRP 17.3mg/dL. 心音と呼吸音に異常を認めない. 入院時の腹部造影 CT を以下に示す.

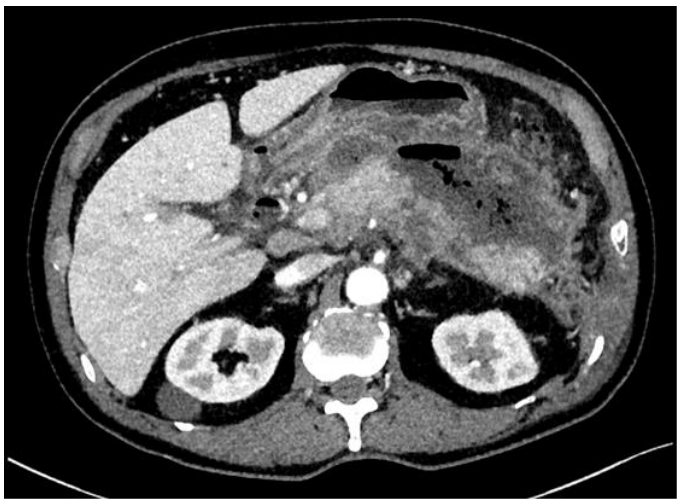

1) 敗血症の存在を考慮する項目として意識レベルとともに有用なものはどれか.

a 体温上昇と頻脈
b 体温上昇と血圧低下
c 頻脈と意識障害
d 体温上昇と頻呼吸数
e 血圧低下と頻呼吸数

2) 次に行う対応として正しいものはどれか. 2 つ選べ.

a 輸血
b 気管挿管
c 血液透析
d さらに輸液
e ノルアドレナリン投与

58 歳女性. 10 年前から原発性胆汁性肝硬変と診断され，定期的にフォローされていた．上部消化管内視鏡像を次に示す.

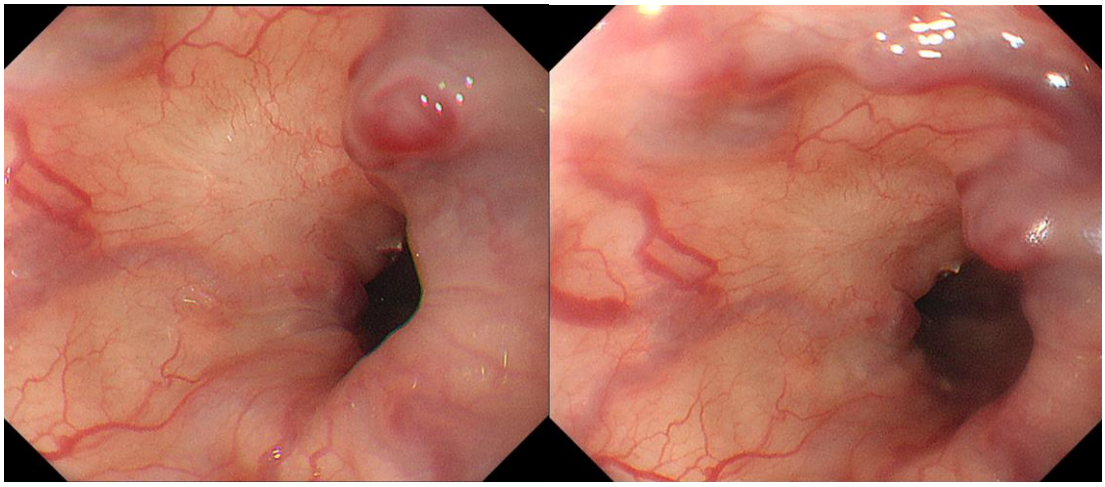

1） 診断として適切なものを 3 つ選べ.

a　食道静脈瘤

b　Red color sign 陽性

c　胃潰瘍瘢痕

d　十二指腸潰瘍

e　食道静脈瘤治療後瘢痕

2） 治療として適切なものはどれか. 2 つ選べ.

a　EBD

b　EVL

c　EIS

d　BRTO

e　ESD

解説

・敗血症性ショック

1)e

qSOFA スコアに記載された項目は血圧、呼吸数、意識

2)d,e

・食道静脈瘤

1） a,b,e

2） b,c

EBD：Endoscopic balloon dilation(内視鏡的バルーン拡張術)

EVL：Endoscopic variceal ligation(内視鏡的静脈瘤結紮術)

EIS：Endoscopic injection scler-otherapy(内視鏡的硬化療法)

BRTO：Balloon-occluded retrograde transvenous obliteration(バルーン下逆行性経静脈的塞栓術)

ESD：Endoscopic submucosal Dissection(内視鏡的粘膜下層剥離術)