71 歳男性。入院中に黄疸と肝障害をきたした。
既往歴：前立腺癌、高血圧、不眠症、胆嚢腺筋症
生活歴：飲酒：機会飲酒　喫煙：なし
現症：意識は清明。身長 171cm　体重 69.2kg　体温 36.2℃　脈拍 64/min　血圧 119/67　SpO_2 98%(room air)　呼吸数 14/分
眼球結膜は軽度黄染。心音と呼吸音に異常を認めない。腹部は平坦軟、自発痛・圧痛なし。
検査所見：
血液所見：赤血球 399 万、Ｈｂ 11.8g/dl、29.2%、白血球 4620、血小板 37.9 万
血液生化学所見：AST 628 IU/I、ALT 1297 IU/I、LDH 435 IU/I、ALP 957 UI/I、γ-GTP 1057 UI/I、総ビリルビン 3.0 mg/dl、直接ビリルビン 2.5mg/dl、総蛋白 6.9 g/dl、アルブミン 3.9 g/dl、クレアチニン 0.82 mg/dl、Na 137 mEq/l、K 4.1 mEq/l、Cl 102 mEq/l、CRP 0.16 mg/dl

ERCP を施行し、その造影写真を以下に示す。

１．閉塞部位として考えられるものを 1 つ選べ。
　a.胆嚢管 b.総肝管 c.総胆管 d.左肝管 e.右肝管
２．原疾患として考えられる疾患はどれか。2 つ選べ。
a.2 型胆道閉鎖症 b.胆管癌　c.胆嚢炎　d.胆管結石　e.肝嚢胞
３．ERCP 後の合併症として最も注意するべきものを 1 つ選べ。
a.腹膜炎　b.消化管潰瘍 c.急性胆嚢炎　d.虫垂炎　e.急性膵炎
80 歳男性。バイク事故による遷延性意識障害のため経鼻経管栄養を行っていたが、自己抜去が多く、胃瘻を造設するために当科に入院した。

既往歴：外傷性くも膜下出血、慢性硬膜下血腫、遷延性意識障害、気管切開術後、症候性てんかん

生活歴：飲酒なし、喫煙なし

現症：意識は清明。身長 160cm　体重 41kg　体温 36.3℃　脈拍 64/min　血圧 138/80　SpO_2 94%(room air)　呼吸数 15/分

追視は見られるが意識レベルは不明。心音と呼吸音に異常を認めない。腹部は平坦・軟。

検査所見：

血液所見：赤血球 331 万、Ｈｂ 10.8g/dl、HT 33.9 %、白血球 4450、血小板 20.9 万

血液生化学所見：AST 51 IU/I、ALT 76 IU/I、LDH 145 IU/I、ALP 347 UI/I、γ-GTP 28 UI/I、総ビリルビン 0.2 mg/dl、直接ビリルビン 0.1 mg/dl、総蛋白 6.7 g/dl、アルブミン 3.3 g/dl、クレアチニン 0.82 mg/dl、Na 141 mEq/l、K 4.1 mEq/l、Cl 104 mEq/l、CRP 0.31 mg/dl

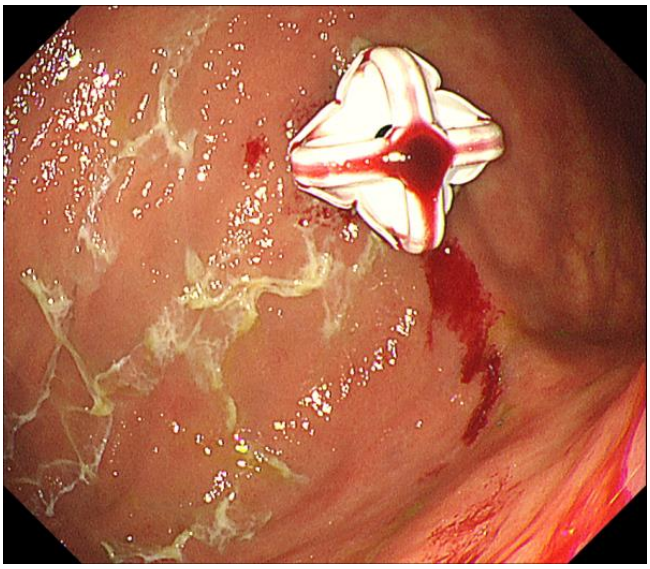

１．胃ろうでの栄養管理について正しいものを選べ。

a.　胃瘻からの経管栄養では誤嚥は起こらない。

b.　中心静脈栄養よりも感染リスクは上昇する。

c.　経鼻胃管より不快感が少ない。

d.　カテーテルの交換は 1 年に 1 度でよい。

e.　バルーン型の場合はバルーンに生理食塩水を注入する。

2.胃瘻作成時の合併症として重要なものを 3 つ選べ。

a.腹膜炎　b.腹腔内出血　c.誤嚥性肺炎　d.食道裂孔ヘルニア　e.急性膵炎

回答

1①c ②b.c ③e

2①c②a.b.c