74 歳の男性。食道癌内視鏡治療後の経過観察中の内視鏡検査で病変を指摘され、治療目的で入院した。

既往歴：食道癌（複数回の内視鏡治療後）、咽頭癌（内視鏡治療後）、2 型糖尿病、前立腺肥大症

生活歴：禁酒中（5 年前まで、日本酒 2 合+ビール 350ml×6 本/day）、フラッシャーあり
禁煙中（16 年前まで 3 箱/day）

家族歴：なし

現　症：意識は清明。身長 160cm、体重 45kg。体温 36.5℃。脈拍 80/分、整。血圧 96/40mmHg。心音・呼吸音に異常は認められない。腹部は平坦、軟で、肝・脾を触知しない。下肢に浮腫を認めない。

検査所見：尿所見：蛋白（－）、糖（－）。血液所見：赤血球 390 万、Hb 12.1g/dL、Ht 40%、白血球 6,800、血小板 37 万。血液生化学所見：血糖 87mg/dL、総蛋白 6.0g/dL、アルブミン 3.6g/dL、クレアチニン 0.9mg/dL、総ビリルビン 1.0mg/dL、AST 30U/L、ALT 22U/L、ALP 198U/L（基準 115～359）、アミラーゼ 138U/L（基準 37～160）。免疫学所見：SCC 1.3ng/mL(基準 1.5 以下）、CEA 3.0ng/mL(基準 5 以下)、CA19-9 65ng/mL(基準 37 以下)。上部消化器内視鏡の画像を以下に示す。

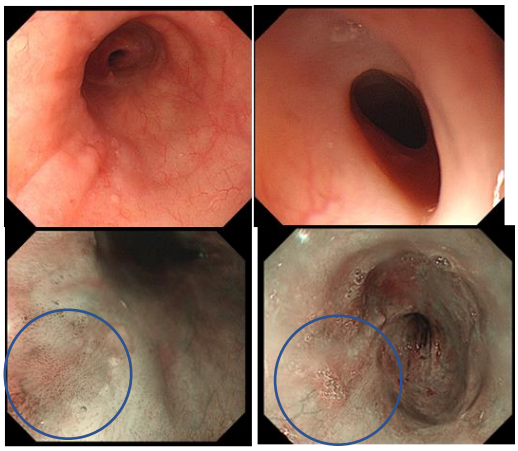

壁深達度 EP

設問 1

リンパ節転移は認められなかった。治療として最も適切なものはどれか、1 つ選べ。

a. 食道切除

b. 5-FU+シスプラチン

c. 放射線治療

d. 内視鏡的粘膜下層剥離術（ESD）

e. ステント治療

設問 2

検査所見から特に精査が必要と考えられる臓器を以下の中から 2 つ選べ。

a. 精巣

b. 前立腺

c. 膵臓

d. 胆道

e. 甲状腺

解説

1．d

壁深達度 EP（粘膜上皮内にとどまる）で、転移もない Stage0 の表在食道癌であり内視鏡的治療の絶対適応である。

2．c、d

CA19-9 が上昇しているので膵がんや胆道がんも合併している可能性があり、精査が必要である。CEA は腺がん、SCC は扁平上皮がんの腫瘍マーカーとして用いられる。

34 歳女性。20 日前から下痢と腹痛が出現し、血便を認めたため近医を受診し、感染性胃腸炎と診断され、抗菌薬を処方された。10 日前より発熱と腹痛が増悪し、再度受診し、止瀉薬、整腸剤、腸管吸着剤を処方されたが、嘔吐の出現や食事不能から総合病院 ER を受診し、感染性胃腸炎を疑われ、腸管安静と抗菌薬加療が行われた。下部消化管内視鏡検査で、血管透見像の消失、粘膜粗造、易出血性、膿性分泌物の付着を認めた。便培養・粘膜培養・CD トキシン・CMV アンチゲネミアは全て陰性であった。治療後も発熱と腹痛が持続している。

生活歴：機会飲酒、喫煙歴なし

既往歴：なし

家族歴：父親に心疾患、祖父に胃癌

現　症：意識は清明。身長 160cm、体重 45kg。体温 38.0℃。脈拍 110/分、整。血圧 127/64mmHg。眼瞼結膜は貧血様。心音・呼吸音に異常は認められない。腹部は平坦、軟で、下腹部正中と左上腹部に圧痛を認める。肝・脾を触知しない。下肢に軽度の浮腫を認める。血性下痢が 13 回/日である。

検査所見：血液所見：赤血球 350 万、Hb 8.2g/dL、白血球 7,350。赤沈：35mm/1 時間。
血液生化学所見：総蛋白 5.5g/dL、アルブミン 2.1g/dL、Na 140 mmol/L　Cl 100 V mmol/L　K 2.1mmol/L。CRP 8.78mg/dL。
組織学的に重症潰瘍性大腸炎と診断され治療が行われた。

設問 1
潰瘍性大腸炎の重症度を判断する因子でないものを以下の中から 2 つ選べ。
a. 排便回数
b. 顕血便
c. 性別
d. 頻脈
e. 年齢

設問 2
腹部 X 線を撮影したところ以下の画像が得られた。

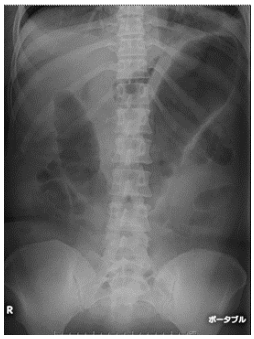

次に行うべきものはどれか１つ選べ。

a. 抗コリン薬

b. 注腸造影

c. 外科手術

d. 下部消化器内視鏡検査

e. 経過観察

解説

1. ｃ、e

潰瘍性大腸炎の重症度を判断する評価項目は６つあり、①排便回数、②顕血便、③発熱、④頻脈、⑤貧血、⑥赤沈である。重症となるのは、①と②の他に③か④のいずれかが各重症評価基準を満たし､かつ６項目のうち４つ以上の項目で各重症評価基準を満たすものである。今回の症例では６つとも重症の基準を満たしている。

2. c

中毒性巨大結腸症の治療に関する設問である。原則外科手術を行う。抗コリン薬による腸管運動の抑制や内視鏡などによる腸管内圧の上昇をもたらす処置は原則禁忌である。潰瘍性大腸炎では中毒性巨大結腸症を合併することがあることを押さえておきましょう。

84 歳男性。総胆管結石のため入院し、内視鏡的逆行性膵胆管造影法(ERCP)が施行され、内視鏡的胆道ドレナージ(EBD)と膵管ステント留置が行われた。術後翌日から腹部圧痛が出現し継続している。

既往歴：冠動脈バイパス術後、徐脈性心房細動（ペースメーカー植え込み済み）

家族歴：なし

生活歴：飲酒・喫煙なし

現　症：意識は清明。体温 37.0℃。脈拍 64/分、整。血圧 100/54mmHg。眼瞼結膜貧血なし、眼球結膜黄染なし。心音・呼吸音に異常は認められない。腹部は平坦、軟で、上腹部に圧痛を認め背部痛も認められる。腹水は認めない。肝・脾を触知しない。浮腫を認めない。

検査所見：血液所見：赤血球 450 万、Hb 12.6g/dL、Ht 39%、白血球 17,800。血液生化学所見：HbA1c 6.1%、総蛋白 6.0g/dL、アルブミン 3.2g/dL、クレアチニン 2.8mg/dL、尿酸 7.2mg/dL、総コレステロール 180mg/dL、トリグリセリド 140mg/dL、総ビリルビン 1.0mg/dL、直接ビリルビン 0.3mg/dL、AST 50U/L、ALT 52U/L、アミラーゼ 2,051U/L（基準 37～160）、Na 142mEq/L、K 4.0mEq/L、Cl 112mEq/L、P 3.0mg/dL。免疫学所見：CEA 2.2ng/mL（基準 5 以下）、CA 19-9 15U/mL（基準 37 以下）、CA125 100U/mL（基準 35 以下）。

CT 画像（左は ERCP 前、右は ERCP 後）。

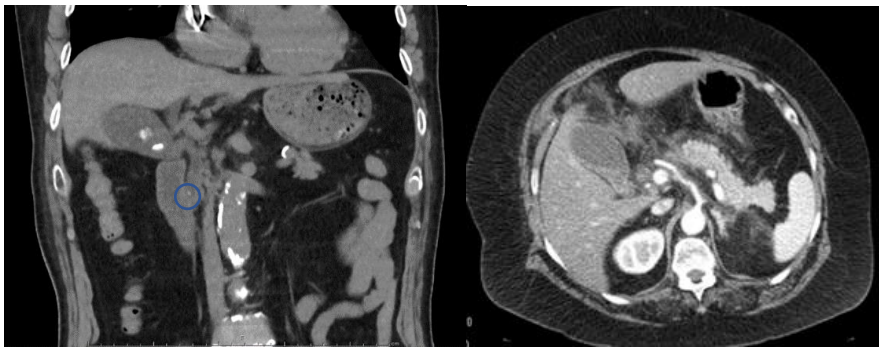

ERCP 画像

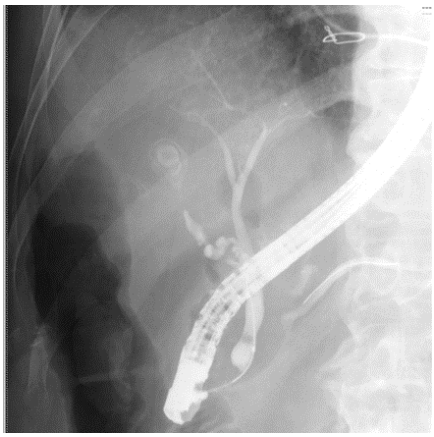

設問 1.
考えにくい血液検査所見はどれか 1 つ選べ。
a. CRP 上昇
b. 血小板低下
c. 尿素窒素低下
d. Ca 低値
e. LDH 上昇

設問 2
治療として不適切なものはどれか 1 つ選べ。
a. 蛋白分解酵素阻害薬
b. 輸液負荷
c. 絶飲食
d. 抗生剤投与
e. 副腎皮質ステロイド投与

解説
総胆管結石に対する ERCP 後に膵炎を起こした症例である。アミラーゼの著明な上昇や上腹部痛・背部痛の出現、CT 画像などから膵炎を判断する。
1. c
急性膵炎では炎症反応が上昇し、CPR↑、血小板↓がみられる。また、急性腎不全を起こすと、尿素窒素↑やクレアチニン↑もみられる。膵組織の破壊により、LDH は↑し、遊離脂肪酸と Ca が結合するため血清 Ca は↓する。

2. e
a～d は全て急性膵炎の治療法である。e の副腎皮質ステロイドは自己免疫性膵炎の治療で用いられる。