問題

52 歳男性。X-7 年に表在型食道癌に対して内視鏡的粘膜下層剥離術(ESD)を受け病理結果でリンパ管侵襲陽性（ly+）だったため追加治療として化学放射線療法を受けた。その後は年一回の内視鏡検査を受けていた。X-3 年、表在型食道癌再発を認め、ESD を施行した。X 年 1 月、上部消化管内視鏡検査にて切歯から 28cm に NBI で Brownish area を認めた。

【既往歴】

高血圧

X-3 年　歯肉癌、喉頭癌、中咽頭癌

【生活歴】飲酒：酎ハイ 500ml/日、喫煙：10 本/日

【身体所見】身長 159.2 cm、体重 46.3 kg、体温 37.1 ℃、血圧 130/93 mmHg、

心拍数 68 /分

意識清明。腹部平坦、軟。

【血液検査所見】

白血球 8040 / μ L、赤血球 347 万 / μ L、Hb 12.1 g/dL、血小板 30.9 万 / μ L、血漿総蛋白 7.2 g/dL、アルブミン 4.2 g/dL

AST 78 U/L、ALT 21 U/L、LD 296 U/L、γ -GTP 244 U/L、

BUN 9 mg/mL、Cr 0.63 mg/mL、Na 143 mmol/dL、K 4.0 mmol/dL、Cl 102 mmol/mL、

総ビリルビン 0.5 mg/dL、直接ビリルビン 0.1 mg/dL、CRP 0.21 mg/dL

内視鏡画像を次に示す。

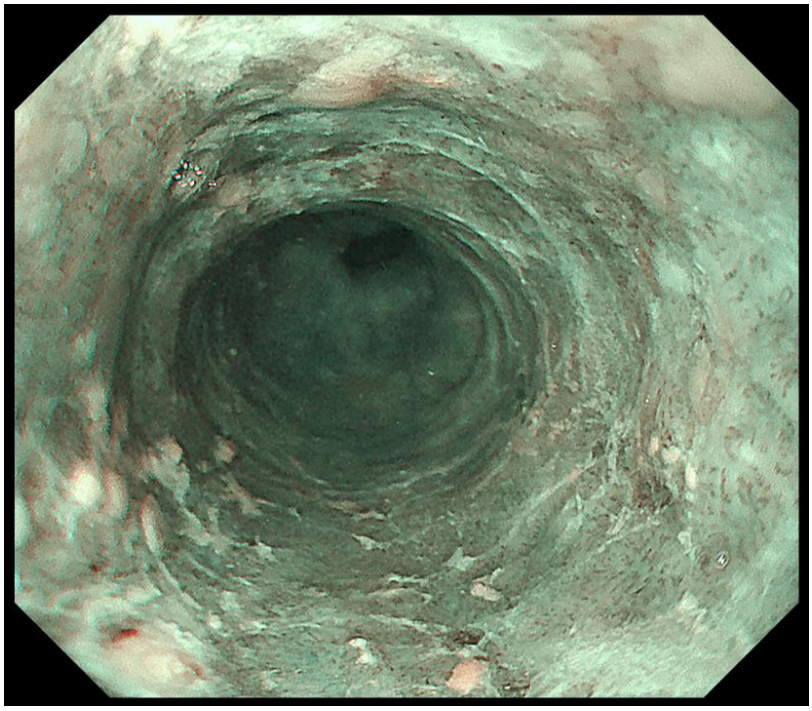

問1　確定診断のために次に行う検査はどれか。

a　腹部 CT

b　超音波内視鏡

c　食道内圧検査

d　生検

e　PET-CT

問2　考えられる疾患はどれか

a　食道アカラシア

b　逆流性食道炎

c　好酸球性食道炎

d　食道癌

e　食道憩室

問3　この疾患のリスクとならないものはどれか。

a　喫煙

b　60 歳以上の男性

c　食物繊維の多い食事

d　食道アカラシア

e　飲酒

解答

問1　d

問2　d

問3　c

問題

53 歳の男性。右季肋部痛を主訴に前医を受診した。腹部単純 CT にて胆嚢結石を指摘された。精査加療目的に当院を紹介受診した。腹部超音波検査画像、MRCP 画像を下に示す。

【現症】体温 36.7℃、脈拍 98/分,整、血圧 135/86。

腹部：平坦、軟。肝脾を触知しない。

【既往歴】統合失調症、糖尿病

【生活歴】飲酒：なし、喫煙：40 本/日(20 歳～)

【アレルギー】なし

【血液検査所見】白血球 6630 / μL、赤血球 506 万 / μL、Hb 15.7 g/dL、血小板 15.4 万 / μL、総ビリルビン 0.3 mg/dL、AST 19 U/L、ALT 22 IU/L、γ-GTP 58 IU/L(基準 8～50)、アミラーゼ 70 IU/L(基準 37～160)、CRP 0.25 mg/dL

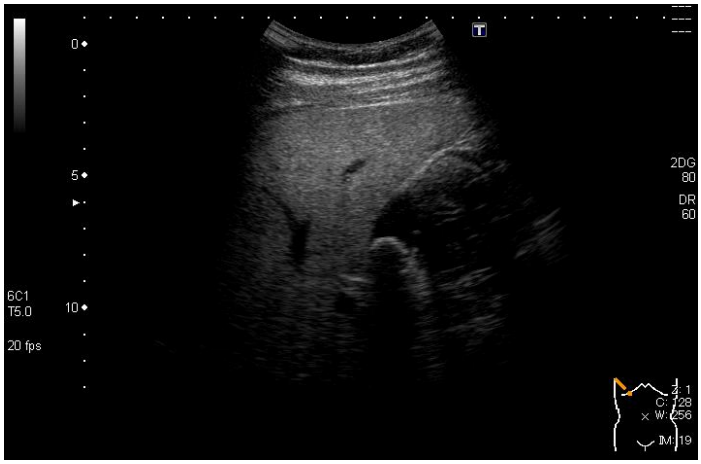

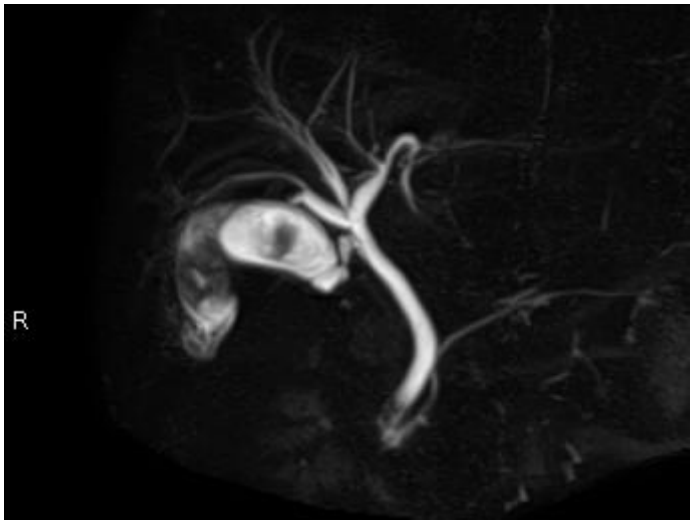

問1　診断として最も適切なものはどれか。

a　胃癌

b　総胆管結石

c　膵癌

d　膵炎

e　尿管結石

問2　治療として最も適切なのはどれか。

a　膵頭十二指腸切除術

b　体外衝撃波結石破砕術

c　抗菌薬投与

d　内視鏡的結石除去術

e　蛋白質分解酵素阻害薬投与

問3　問 2 の治療後に行う胆嚢結石の治療として最も適切なものはどれか。

a　抗菌薬投与

b　膵頭十二指腸切除術

c　経皮経肝胆道ドレナージ

d　副腎皮質ステロイド投与

e　腹腔鏡下胆嚢摘出術

解答

問1　b

問2　d

問3　e